Lane Medical Library

Über Nebenhornschwangerschaft.

Inaugural-Dissertation

welche

nebst den beigefügten Thesen

mit Genehmigung der

medicinischen Facultät der Universität Breslau

zur Erlangung der

Doctorwürde in der Medicin und Chirurgie

Mittwoch, den 23. Dezember 1885, Mittags 12 Uhr

in der kleinen Aula

öffentlich verteidigen wird

Georg Galle

Assistenzarzt an der Königlichen Frauenklinik.

Opponenten:

Drd. **M. Fischer,** Assistenzarzt der Königl. chirurg. Klinik.

Dr. phil. **H. Krüger.**

Breslau.

Druck der Breslauer Genossenschafts-Buchdruckerei, E. G.,
Ursulinerstrasse 1.

Herrn Medicinal-Rat

Professor Dr. Fritsch

Director der Königlichen Frauenklinik zu Breslau

in dankbarster Verehrung

gewidmet

vom Verfasser.

Die menschlichen Missbildungen nehmen selten das Interesse des Anatomen und das des Klinikers in gleicher Weise in Anspruch. Jenem allerdings liefern viele, auch kleine, angeborene Anomalien wertvolle Fingerzeige oder Belege für das Studium der Entwickelungsgeschichte; aber zu therapeutischem Eingreifen geben dieselben teils keine Veranlassung, teils auch scheitert die Kunst des Arztes, wo ihm kein Bestreben der Natur, den normalen Zustand herzustellen, entgegenkommt.

Die Missbildungen des Uterus nehmen in dieser Hinsicht eine vor andern ausgezeichnete Stellung ein. Ihr Studium ist für den Theoretiker wie Praktiker von gleich hohem Werte. Jenem bestätigen die verschiedenen Formen des doppelhörnigen Uterus die vor wenigen Jahrzehnten erlangten Resultate der Forschung über die Entwickelung des Uterus; die Aufmerksamkeit des Klinikers ist in den letzten Jahren besonders auf eine Abart, nämlich den Uterus mit rudimentärem Nebenhorn gelenkt worden, seit Fälle von Schwangerschaft in einem solchen zu erfolgreichen Operationen Anlass gegeben haben. Zu der immerhin noch beschränkten Zahl derartiger Krankengeschichten sei mir an folgendem gestattet, eine zweite aus der hiesigen Frauenklinik[1]) hinzuzufügen.

Marianne Pizareck, geb. Antrajak, 28 Jahr alt, aus Panka bei Czenstochau, präsentierte sich am 11. Mai 1885

[1]) Conf. Centralbl. für Gyn. 1885, No. 38.

in der Sprechstunde mit einem Tumor abdominis und gab an, seit 18 Monaten schwanger zu sein.

Die genauere Anamnese war folgende: Patientin ist früher stets gesund gewesen. Sie hat mit 18 Jahren die erste Menstruation gehabt. Dieselbe trat anfangs unregelmässig auf, indem sie oft mehrere Monate cessierte. Ihre Dauer war jedesmal 3 Tage; Beschwerden waren nicht damit verbunden. Seit 4 Jahren verheiratet, gebar sie vor 3 Jahren rechtzeitig und ohne Kunsthilfe ein gesundes Kind, welches sie selbst stillte, bis es im Alter von 6 Monaten starb. Hierauf trat bei Patientin die Menstruation wieder ein, jedoch nur ein Mal.

Seit Anfang des Jahres 1884 hielt sich Patientin für schwanger und erwartete im Oktober desselben Jahres ihre Niederkunft. Wann sie zum ersten Male Kindesbewegungen gefühlt hat, kann sie nicht angeben. Im Oktober stellten sich nun während dreier Tage Kreuzschmerzen ein, welche Patientin für Wehen hielt; aber der Effekt derselben blieb aus, auch Fruchtwasser floss nicht ab. Nach 14 Tagen kehrten diese Wehen noch einmal wieder, währten aber nur einen Tag und waren ebenfalls erfolglos. In der Folge zeigten sich nun mehrfach Störungen des Allgemeinbefindens, besonders litt Patientin an Frösteln und Appetitlosigkeit. Im April und Mai 1885 hatte sie je eine dreitägige Blutung, welche von ihr als Menstruation gedeutet wurde.

Beim Eintritt in die Klinik, 16 bis 17 Monate nach Beginn der Schwangerschaft, ergab sich nun folgender Status:

Mittelgrosse, gracil gebaute Frau, von geringem Fettpolster, wohlausgebildeter Muskulatur, frischer Gesichtsfarbe. Herz und Lungen gesund, Temperatur und Puls normal.

Mammae schlaff, mittelgross; Warzenhöfe gross, pigmentiert.

Die untere und mittlere Bauchgegend ist spitzkugelig vorgewölbt durch einen über Mannskopf grossen Tumor. Das Epigastrium ist eingesunken. Der Nabel ist verstrichen. Die Linea alba ist pigmentiert. Alte und frische

Striae sind vorhanden. Der Tumor hat die Form eines Eies, dessen Längsaxe sich von oben rechts nach unten links erstreckt und dessen spitzer Pol oben rechts gelegen ist. Letzterer reicht bis an den rechten Rippenbogen, wäh rend sich unten links der Tumor nahe an die Spina ant sup. o. il. erstreckt. Seine Consistenz ist eine ziemlich feste. Oberhalb der Symphyse weist er für das Gefühl Unebenheiten auf, die für kleine Kindsteile gelten können. An dem rechts oben gelegenen Ende fühlt man einen harten runden Teil und bei mässigem Eindrücken nimmt man hier deutlich einen „Knacks" wahr, wie beim Vorbeigleiten zweier Kopfknochen an einander. Ein deutlich fühlbarer runder Strang zieht von unten an den Tumor und befestigt sich an seiner Unterfläche etwas rechts von der Mittellinie. — Die Messung ergiebt folgendes:

Umfang in Nabelhöhe	.....	71,5 cm
Grösster Umfang (unterhalb des Nabels)	.....	83 =
Entfernung d. Scrobic. vom Nabel	.....	14 =
= d. Symphyse vom Nabel	... .	22,5 =
= des Nabels von der linken Spin.	...	16 =
= = = von der rechten Spin.	..	19 =

Die stärkste Hervorwölbung findet sich somit rechts unterhalb des Nabels.

Die innere palpatorische Untersuchung, sowie die mit Speculum, ergiebt wegen der Hochlagerung des Tumors keine wesentlichen Aufschlüsse. Die Vagina ist weit und glatt; die Portio 2 cm lang, weich. Der Muttermund hat die Form einer kleinen Querspalte. Man fühlt nach rechts hinten sich erstreckend, den anscheinend nicht vergrösserten Gebärmutterkörper. Vom Tumor ist nichts zu fühlen. Die durch den Muttermund eingeführte Sonde findet ihren Weg nach oben und rechts in nach rechts concaver Krümmung. Die Uterushöhle misst 8 cm. — Ausfluss ist nicht vorhanden.

Über die Diagnose einer Fruchtretention konnten schon die anamnestischen Angaben, zumal da sie von einer Multipara gemacht wurden, nur wenig Zweifel lassen. Die Grösse und Form des Tumors und seine Consistenz stimmten

unter der Annahme, dass das Fruchtwasser resorbiert sei, zu der genannten Diagnose; die Wahrnehmung der kindlichen Kopfknochen endlich schloss jede andere Deutung aus.

Die Untersuchung p. v. mit Finger und Sonde hatte die Existenz eines leeren Uteruskörpers dargethan. Das Kind musste ausserhalb dieses Uterus liegen, es musste sich um eine „Gravidität am unrechten Orte“ handeln.

Das Bild einer Abdominalschwangerschaft war es nicht. Das schmerzlose Wachstum, die hohe Lage und die Beweglichkeit des Tumors sprachen dagegen; auch fühlte man die Kindesteile nirgends mit solcher Deutlichkeit hindurch, wie es bei der Bauchschwangerschaft meist der Fall ist. Vielmehr stimmte das ganze Verhalten des Fruchtsackes mit den in den letzten Jahren veröffentlichten Beschreibungen von Nebenhornschwangerschaft überein, deren vorletzte ja aus der hiesigen Klinik stammte; und neben der Lage und Krümmung des leeren Uterus, welche auf eine zweihörnige Anlage hindeutete, fiel besonders jener runde, von unten an den Tumor heranziehende Strang ins Gewicht, der als Ligamentum rotundum seine nächstliegende Deutung fand — unter der Annahme, dass der nach rechts herübergesunkene Tumor auch das runde Band nach dieser Seite hinübergezogen habe. Die letzterwähnten Merkmale liessen auch die Diagnose Tubenschwangerschaft ausschliessen.

Bei der Vergleichung unseres Falles mit den früher beobachteten begründe ich noch des näheren Diagnose und Therapie.

Letztere bestand in der operativen Entfernung des Fruchtsackes mit seinem Inhalt. Nachdem die Patientin durch den Gebrauch von Vollbädern und Abführmitteln genügend vorbereitet war, wurde am 15. Mai unter den üblichen Cautelen strenger Antisepsis das Abdomen durch einen Schnitt in der Mittellinie vom Nabel bis nahe an die Symphyse eröffnet. Derselbe durchtrennte nicht nur die ziemlich dünnen Bauchdecken, sondern eröffnete gleichzeitig auf eine kurze Strecke die Höhle des Tumors; in dem Spalt wurde

etwas gelbliche, vernixähnliche Schmiere und die Haut des Kindes sichtbar. Der Hautschnitt wurde etwas verlängert und die Höhle in weiterer Ausdehnung gespalten, bis es möglich war, an dem zu Tage tretenden Steiss das Kind zu extrahieren und so nach Durchschneidung der Nabelschnur es zu entfernen.

Da man auf der schmalen Schnittfläche einzelne Schichten kaum zu unterscheiden vermochte, glaubte Herr Professor Fritsch zuerst, es doch mit einer einfachen Extrauteringradivität zu thun zu haben. Trotzdessen wurde beschlossen, den Fruchtsack, wenn irgend möglich, zu entfernen. Er war vorn allseitig fest mit den Bauchdecken verwachsen. Oben bestanden ausgedehnte Verwachsungen mit dem Netz. Dasselbe wurde bündelweise unterbunden und abgetrennt. Nunmehr stellte sich der wahre Sachverhalt heraus, indem weiter hinten der Sack eine freie Oberfläche zeigte und mit ihm in Verbindung stehend die linken Uterusadnexa zum Vorschein kamen. Durch eine feste Brücke stand er mit dem rechts hinten im Becken liegenden Uteruskörper in Verbindung, indem seine obere Contur mit sanfter Biegung in diejenige des Fundus der ausgebildeten Uterushälfte überging. Das Ligamentum latum sinistrum wurde nun abgetrennt und die Brücke zum Uterus nach vorheriger Ligatur durchschnitten. Ovarium und Tube blieben an dem Uterushorn, um mit ihm entfernt zu werden. Der jodoformierte Stiel wurde versenkt, die Bauchhöhle durch Schwämme gereinigt, das Peritoneum parietale mit Jodoformpulver bestrichen und die Bauchwunde durch Naht geschlossen; hierauf ein fester Verband angelegt.

Am 15. Mai, dem Tage der Operation, stieg die Mittags auf 36,5 herabgesunkene Temperatur am Abend auf 37,6, bei einer Pulsfrequenz von 100. Am folgenden Tage wurde mit 38,0 (Morgens und Mittags) die höchste Temperatur erreicht, Abends betrug dieselbe 37,9, während gleichzeitig der Puls mit 108 auf sein Maximum stieg. Vom 22. Mai an überschritt die Temperatur nicht mehr 37,6, abgesehen von einmaliger Abendziffer von 38,0 am

2. Juni, der Puls blieb unter 100. Es ist somit nie Fieber eingetreten. Auch sonst war der Verlauf ein ganz normaler. Am ersten Tage hatte die Patientin etwas Erbrechen (Chloroformwirkung). Um den Darm zu beruhigen, bekam sie Opium. An den ersten zwei Tagen musste sie katheterisiert werden. Eine Blutung aus den Genitalien fand nicht statt.

Am 23. Mai, acht Tage nach der Operation, bekam Patientin ein Abführmittel und durfte etwas aufstehen.

Am 26. Mai wurde der Verband zum ersten Male gewechselt. Die Wunde war p. p. vereinigt, die Nähte wurden zum Teil entfernt.

Am 1. Juni abermaliger Verbandwechsel. Entfernung der übrigen Nähte.

Am 5. Juni wird Patientin mit einem neuen Verbande als geheilt entlassen. Die Bauchwunde ist überall primär geheilt.

Bei der Entlassung ergiebt die Untersuchung p. v., dass die Portio anscheinend etwas kleiner geworden ist. Die Sonde zeigt die frühere Richtung der Uterushöhle und eine Länge derselben von 7 cm. an.

Was den exstirpierten Fruchtsack anlangt, so würden die durch Messung desselben nach seiner Entleerung gewonnenen Zahlen eine ungenauere Darstellung seiner Grössenverhältnisse ergeben, als die Betrachtung, dass er ein ausgetragenes Kind mit seinen Wandungen dicht umschlossen hatte. Seine Gestalt ist im allgemeinen eiförmig; das spitze Ende des Eies, in welchem der Kindskopf lag, ist aber durch eine ganz leise Einbiegung von dem übrigen Teile abgegrenzt, und bildet so eine Art besonderer Tasche, die sich durch äusserst dünne Wandungen auszeichnet. Auch an den übrigen Teilen beträgt die Dicke derselben (an dem allerdings stark geschrumpften Weingeistpräparat gemessen) nur zwischen 1 und 2 mm.

Orientiert man nun den Tumor nach seiner ursprünglichen Lage, mit dem spitzen Pol rechts oben und etwas

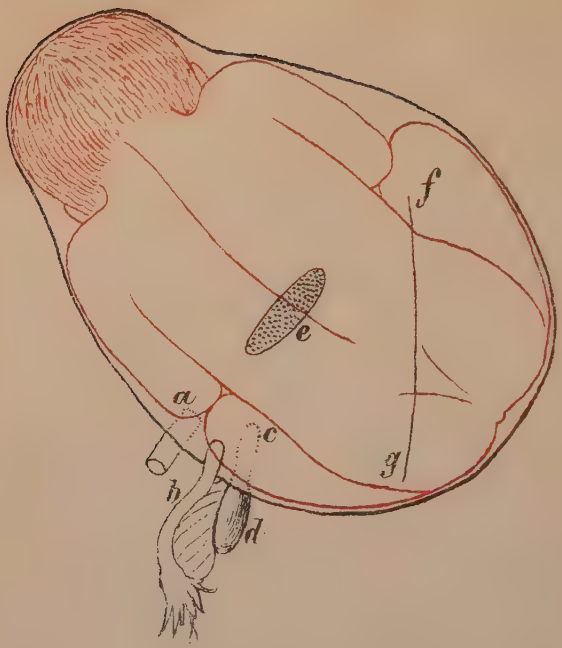

a Ligam. rotundum
b Tube
c Ligam. ovarii
d Ovarium
e Stiel (elliptische Schnittfläche)
fg Operationsschnitt
(a, c und e befindet sich auf der Hinterfläche.

hinten (nach der Pat. gedacht), so befindet sich der senkrechte Eröffnungsschnitt (natürlich schief zur Längsaxe des Tumors gelegen) nahe am stumpfen Ende, und da er der Medianlinie entspricht, würde der rechte Teil des Fruchtsackes bei weitem der grössere sein, wenn nicht dessen Dicke und Höhe links viel bedeutender wäre. Auffallend ist das Verhalten des Stiels. Die Schnittfläche desselben ist eine Ellipse, deren langer Durchmesser 3 cm (am frischen Präparat) beträgt. Diese Ellipse, etwa ein wenig unter der Mitte der Hinterfläche des Fruchtsackes gelegen, steht in der Weise schief, dass ihre Längsaxe von oben links nach unten rechts gerichtet ist, woraus man ersieht, dass eine Torsion vorhanden war. Nach vorn und unten vom Stiel, also an der Unterfläche des Tumors inserieren sich die Uterusadnexa: dem Stiel am nächsten, zugleich am weitesten nach links, das Ligam. ovarii, am entferntesten vom Stiel, am weitesten vorn die Tube und in mittlerer Entfernung vom Stiel, aber am weitesten nach rechts das Ligam. rotundum. Die Tube ist 8 cm lang, an einem ihrer Zipfel findet sich eine Morgagni'sche Hydatide. Sie ist bis an die Wand des Tumors zu sondieren. Das Ovarium zeigt einen zum Bersten reifen Follikel, auch frisch untersucht fand sich kein Corpus luteum darin.

Aus der Anheftungsstelle der Uterusadnexa ergiebt sich, dass das Uterushorn durch die Ausdehnung und das Gewicht der wachsenden Frucht gänzlich seine ursprüngliche Lage verändert hat. Die Uterusadnexa nämlich müssten anstatt in einer Sagittalebene mit dem Stiel vor demselben zu liegen, in einer Frontalebene mit ihm, zu seiner Linken liegen. Reponierte man den Tumor in dieser Weise, so würde, was jetzt am meisten vorn liegt (Tube), am weitesten nach links; was am meisten links (Lig. ovarii), am weitesten nach hinten; was am meisten rechts (Lig. rot.), am weitesten nach vorn zu liegen kommen. Das Kopfende des Fruchthälters würde ganz von rechts nach links herübergeschwenkt werden. Nach Ausführung dieser Drehung zeigt es sich, dass die am meisten ausgedehnte Partie des Sackes,

wie es durch Werth für die früheren Fälle constatiert wurde, der oberen medianen Convexität des Hornes entspricht.

Das Innere des Sackes ist mit den noch erhaltenen Eihäuten austapeziert; gerade die hintere Hälfte der Innenfläche mit Ausnahme des der ausgestülpten Tasche angehörigen Teiles ist von der knolligen Placenta bedeckt, aus deren Mitte die Nabelschnur entspringt.

Das Kind, weiblichen Geschlechts, hat die Grösse und das Aussehen eines zur Reife getragenen. Das etwas niedrige Gewicht von 2112 g ist wohl der Resorption flüssiger Bestandteile zuzuschreiben. Die Länge beträgt 49 cm. Der Kopf zeigt die Behaarung eines Neugeborenen, die Nägel haben einen freien Saum von etwa 1 mm Breite. An vielen Stellen, besonders am Rücken, ist die Epidermis in der Art wie bei einem Spirituspräparat abgelöst, mit derselben fallen am Kopf die Haare ab. Die tiefen Cutisschichten sind überall wohl erhalten. Bei der Sektion fand sich nirgends mehr ein Tropfen Blut. Die Skelettmuskulatur war noch von blassroter Farbe, zeigte aber unter dem Mikroskop massenhafte Fetttröpfchen bei noch sichtbarer Querstreifung. Im Bindegewebe, wie in den inneren Organen fanden sich dichtgesäte bis stecknadelkopfgrosse Kalkplättchen. Dieselben wurden in dem mediastinalen Bindegewebe, den Lungen, dem Herzen, den Nieren, dem Magen, am grössten und zahlreichsten aber in der Leber constatiert. Alle diese Organe waren im übrigen von derselben graugrünen Farbe und matschen Consistenz.

Die lehmfarbene Schmiere, in welche das Kind eingebettet war, erwies sich unter dem Mikroskop als aus massenhaften Cholestearinkrystallen und gelblich gefärbten Epithelien bestehend. Dazwischen fanden sich einzelne schön gelbe Körnchen. Die Untersuchung auf Blutfarbstoff mittels der Häminprobe ergab ein negatives Resultat, Schwefelammonium ergab keine Eisenreaktion. Auch die Gmelinsche Gallenfarbstoffreaktion trat nicht ein, doch dürfte auf letztere Untersuchung weniger Wert zu legen sein, weil sie erst am Tage nach der Operation angestellt wurde.

Auf den Querschnitten des Stieles, welche, nach Härtung desselben in Müller'scher Flüssigkeit und Alkohol, angefertigt teils in gefärbtem, teils in ungefärbtem Zustande in Canadabalsam oder Glycerin untersucht wurden, fand sich ausser sehr zahlreichen, teils quer teils schräg getroffenen Gefässen und Lymphgefässen nirgends eine Lücke in der Muskulatur.

Die Wandung des Fruchtsacks wies Muskelzüge, die sich in verschiedenen Richtungen kreuzten, auf.

Die Bedeutung der einzelnen Momente dieser Krankengeschichte wird sich aus der Vergleichung mit den bisher überlieferten ergeben, von denen ich zunächst eine kurze Uebersicht, mit Hervorhebung einzelner, folgen lasse.

Die ältesten Fälle von Nebenhornschwangerschaft hat Kussmaul in seinem berühmten Buche: „Von dem Mangel, der Verkümmerung und Verdoppelung der Gebärmutter" zusammengestellt. Für den grössten Teil derselben hat er erst selbst, teils aus der Beschreibung der anatomischen Befunde, teils aus eigener Anschauung der noch erhaltenen Präparate, die richtige Diagnose gestellt, während sie mit der Diagnose Eileiterschwangerschaft überliefert worden waren; für einige derselben ist daher die Diagnose nicht völlig gesichert. Von diesen 13 Fällen haben 12 das gemeinsam, dass sie mit einer für die Schwangere tödlichen Ruptur des Fruchthälters endeten. Es waren teils Primi-, teils Multiparae, in deren bisherigem Geschlechtsleben keinerlei charakteristische Störungen die bestehende Abnormität verraten hatten. Auch die Nebenhornschwangerschaft selbst kündigte sich meist nicht durch besondere Symptome an; von einigen der betreffenden Frauen allerdings wird Druckempfindlichkeit an einer bestimmten Stelle des Unterleibs erwähnt, oder das Fühlen von Kindsbewegungen ungewöhnlich hoch im Abdomen; bei zwei Multiparen blieben die erheblichen Beschwerden der früheren Schwangerschaften aus; wieder bei einer andern trat die Menstruation noch viermal ein; alles Erscheinungen, die

im ganzen wenig geeignet sind, den Verdacht einer so bedeutsamen Missbildung aufkommen zu lassen. Im 3. bis 7. Monat erfolgte nun die Ruptur, in mehreren Fällen, aber auch durchaus nicht immer, angeblich infolge eines Trauma's oder einer schweren körperlichen Anstrengung. Ein plötzlicher heftiger Schmerz bildete gewöhnlich den Anfang der stets in weniger als 24 Stunden zum Tode führenden Erscheinungen, die wesentlich das Bild einer inneren Verblutung darboten.

Bei der Section findet man eine grosse Menge flüssigen oder geronnenen Blutes im Abdomen, zwischen oder auf den Därmen die 3—7monatliche wohlausgebildete Frucht, am Nabelstrange hängend, der in einen mit breiter Rissöffnung versehenen Fruchthälter führt. Dieser, ein rundlicher Sack, ist meist oben und aussen oder auch hinten aussen geborsten; an seinem unteren Umfange inseriert sich vorn das Ligam. rotundum, etwas weiter aussen die Tube, weiter hinten das Ligam. ovarii. Durch eine muskulöse Brücke hängt er mit der leeren Uterushälfte zusammen. Die Ansatzstelle befindet sich bald mitten am Corpus uteri, bald an der Grenze von Corpus und Cervix und ist von sehr verschiedener Breite (Höhe). In einem Falle war das Verbindungsstück so breit, dass es sich fast in der ganzen Länge des Uteruskörpers inserierte. Man findet in ihm meist keinen Kanal; in einem Falle soll ein verzweigter Gang teils in den Cervicalkanal, teils durch die Portio in die Vagina geführt haben. Auf diese älteren Untersuchungen über das Vorhandensein einer Communication zwischen Fruchthälter und leerem Uterushorn möchte ich jedoch wenig Wert legen (obgleich dieses Misstrauen gewiss zumteil ungerechtfertigt ist). Von 2 Fällen (IV und VIII) hat Kussmaul die Präparate untersucht und in dem einen das Nichtvorhandensein eines Kanals constatiert, in dem andern einen solchen von seiner Einmündung 2 cm über dem inneren Muttermunde in die Verbindungsbrücke hinein etwa 3 cm weit verfolgen können. In einem von Rokitansky beschriebenen Falle (IX) ist eine Communication vorhan-

den, deren Mündung sich oberhalb des inneren Muttermundes befindet. Einen gleichen Befund, nur mit noch weiter oben befindlicher Einmündung des Kanals, beschreibt Scanzoni (X). Die leere Uterushälfte zeigte, soweit genauere Beschreibungen vorliegen, eine charakteristische Beschaffenheit. Sie ist hornförmig gekrümmt mit der Convexität nach oben und innen, und endigt mit einer Spitze, die in den betreffenden Eileiter übergeht; besonders die Uterushöhle zeigt sehr deutlich diese Gestalt. Die Wanddicke nimmt nach der Spitze hin continuierlich ab, ausserdem ist die Wand an der concaven Seite dicker als an der convexen. Fast in allen Fällen wird diese Uterushälfte als vergrössert beschrieben; eine Decidua wird meist als Bekleidung der Höhle, ein Schleimpfropf als Inhalt des Cervicalkanals erwähnt. — Ausser den von Kussmaul gesammelten Fällen von geplatztem schwangeren Nebenhorn sind seitdem noch einige weitere beobachtet worden.

Eine weitere Möglichkeit ist die, dass der Fötus vor der Reife abstirbt.

Schon im Jahre 1865 hat Köberlé in Strassburg einen solchen Fall[1]) glücklich operiert. Eine 29jährige IIpara hatte seit April 1863 ihre Menstruation verloren und im August zum ersten Male Kindsbewegungen gefühlt. Im October ging etwas Blut ab, die Spannung des Leibes liess nach; seit Anfang November wurden keine Kindsbewegungen mehr gefühlt. Mitte December traten Contractionen des Fruchtsackes ein mit beträchtlichem Blutabgang, ohne dass sich die Cervix eröffnete. Dann befand sich Patientin wohl, bis sich im März 1864 wieder Uteruscontractionen und vier Wochen anhaltende Schmerzen einstellten, unter erheblicher Störung des Allgemeinbefindens. Eine Punktion, im April 1864, brachte vorübergehende Besserung, im Juli 1865 machte Köberlé den Kaiserschnitt, da der Fruchtsack an der Bauchwand fest adhärent war. Die Entfernung der 7monatlichen Frucht wurde durch Embryotomie bewerk-

[1]) Gaz. méd. de Strassb. 1866, pag. 157.

stelligt. Der Sack war grossenteils mit Kalk incrustiert, er wurde ausgekratzt und retrahierte sich rasch nach der Operation, so dass nach $2\frac{1}{2}$ Monaten nur noch eine kleine Fistel bestand.

Bemerkenswert ist ein Fall von Sänger[1]), in welchem dieser die Diagnose gestellt und ebenfalls mit Erfolg operiert hat. Es war eine 21jährige IIIpara, bei der er 9 Wochen nach dem Tode der 7monatlichen Frucht die Exstirpation des schwangeren Horns mit Versenkung des Stieles ausführte. Besonders interessant ist, dass die Frau seitdem 2mal geboren hat, und zwar muss die erste Conception etwa einen Monat nach der Operation stattgefunden haben.

Einen älteren Fall dieser Art (Kussmaul III) sei mir gestattet hier noch etwas ausführlicher mitzuteilen, weil er besonderes Interesse beansprucht und ich mich später noch auf ihn berufen werde.

Eine junge, zu lebenslänglichem Zuchthaus verurteilte Verbrecherin in Strassburg gab an schwanger zu sein. Da in der That die Menstruation ausblieb, wurde sie 3 Monate im Hospital beobachtet, dann aber von einem geschworenen Magister der Geburtshilfe untersucht, und da dieser sie für nicht schwanger befand, ins Zuchthaus abgeführt. Hier lebte sie einige 30 Jahre. In den letzten 4 Monaten vor ihrem Tode fühlte sie schiessende Schmerzen im unteren Teile des Bauches; bald stellte sich Fieber ein, ihre Kräfte verfielen rasch und sie starb.

Bei der Section fand Prof. Pfeffinger einen Fruchstack von 3 Zoll Durchmesser, aus dem beim Anschneiden eine „abscheulich riechende Jauche“ hervordrang und „mit der Zange verschiedene Knochen einer Frucht hervorgeholt werden konnten.“ Das Präparat ist in Weingeist aufbewahrt und von Fritze und später von Köberlé[2]) untersucht worden. Fritze, der es für Eileiterschwangerschaft hielt, beschreibt doch genau die charakteristische Gestalt des

[1]) Centralblatt f. Gynäc., 1883, p. 324. Conf. Archiv f. Gynäc., Bd. XXIV, p. 332.

[2]) Gaz. méd. de Strassb., 1866, p. 159.

leeren Uterushorns, die „a naturali figura longe plurimum recedebat“ und drückt sein Erstaunen aus, dass die linken Uterusadnexa sich an dem Fruchtsack inserierten. Die Ansatzstelle des Fruchtsackstieles fand sich am Corpus uteri nahe an der Cervix. Der Stiel war auch nach Köberlé's Untersuchung („l'examen le plus minutieux“) undurchbohrt. Der Fruchthälter war mit den Eihüllen verschmolzen und mit Kalksalzen incrustiert. Darin befanden sich die Überreste einer 5monatlichen Frucht.

Drittens sind nun fünf Krankengeschichten neuerdings publiciert worden, in denen es sich, wie in unserem Falle, um ausgetragene Schwangerschaften im Nebenhorn eines Uterus bicornis handelte. In den meisten dieser Fälle ist die Laparotomie gemacht worden, und zwar bei der Mehrzahl mit glücklichem Ausgange. Die Fälle dieser dritten Klasse sei mir gestattet einzeln in Kürze zu skizzieren:

Der erste im Jahre 1866 von Turner im Edinburgh Med. Journ.[1]) veröffentlichte Fall ist der einzige, in dem nicht operiert worden ist.

Eine 35jährige Frau bekam am Ende der Schwangerschaft drei Tage andauernde, erfolglose Wehen. Die Kindsbewegungen wurden hierbei noch einmal sehr lebhaft und hörten dann auf. Der Bauchumfang nahm in der Folgezeit sehr bedeutend ab. Sechs Monate später starb Patientin an Phthise. Die Section ergab einen der Cervix uteri gestielt aufsitzenden Fruchtsack mit einem ausgetragenen männlichen Kinde und einer geschrumpften Placenta. An demselben inserierten sich die linken Uterusadnexa; innen war er mit grossen Kalkplatten belegt. Der Stiel enthielt nirgends einen Kanal; in beiden Ovarien fanden sich keine Corpora lutea. Der Foetus war stark maceriert, Rippen und Wirbel waren von Weichteilen entblösst.

Auch von dem zweiten von Werth veröffentlichten Fall[2]) ist noch kein glücklicher Ausgang zu verzeichnen.

[1]) Referat in Schmidt's Jahrbüchern, Bd. 175, p. 153.
[2]) Arch. f. Gyn., Bd. XVII, Heft 2, p. 281.

Dies war jedoch nicht Schuld der Operation, sondern der schon vorher bestehenden Jauchung.

Eine 39jährige IIIpara war das erste Mal durch einen leichten Forceps entbunden worden, das zweite Mal hatte sie spontan entbunden. Seit Ende Dezember 1878 war sie wieder schwanger, Ende Mai oder Anfang Juni spürte sie die ersten Kindsbewegungen; im Anfang der Schwangerschaft litt sie an Erbrechen. Gegen Ende Oktober, als sie die Niederkunft erwartete, wurden die Kindsbewegungen besonders lebhaft, um am 1. November plötzlich aufzuhören. Darauf leichte Kreuzschmerzen und vorübergehendes Unwohlbefinden. Abnahme des Bauchumfanges. Seit Ende November sanguinolenter Ausfluss aus den Genitalien. Flüchtige Schmerzen im Kreuze und Leibe traten auf; letztere wurden im Januar sehr heftig. Gegen Ende Januar verschlechterte sich das Befinden der Patientin erheblich; Fieberattaquen bewogen sie im Anfang Februar in die Klinik des Herrn Prof. Litzmann einzutreten.

Die Untersuchung ergab einen beweglichen länglichen Tumor, der, nach rechts geneigt, in Nabelhöhe am breitesten war. Sein rechter oberer Teil hatte die Form eines abgestumpften Kegels und ging mit leichter Einbiegung in den linken unteren, mehr abgerundeten, über. Kurze Lippen begrenzten einen Muttermund, der links und hinten im Becken lag und in einen klein wenig nach links gerichteten Cervicalkanal führte. Im Beckeneingang lag der Schädel. Übelriechende Flüssigkeit floss über die untersuchende Hand. Diagnose: Verhaltung einer reifen, faulenden Frucht im Uterus. Die Steigerung des Fiebers und der Schmerzen, das Auftreten von Erbrechen uud der damit einhergehende Verfall der Kräfte, Symptome, die sich an die Untersuchung anschlossen, indicierten die baldige Entfernung des Uterus mit der faulenden Frucht durch die Laparotomie. Bei der Operation fand sich hinten unten an dem aus dem Bauche herausgehobenen Fruchtsack eine kleine Öffnung, aus der foetide Flüssigkeit vordrang. Trotz Ausspülung der Bauch-

höhle und extraperitonealer Stielbehandlung nach 2 Tagen Tod an Sepsis.

Der exstirpierte Sack war ein rechtes Uterushorn, dessen Adnexa sich nicht weit von der Amputationsfläche inserierten. Das zugehörige Ovarium enthielt ein Corpus luteum. Im unteren Teile war die Wand des Fruchtsackes 15 mm, oben nur 4 mm dick. In ihr fanden sich kleine Eiterherde. Der grösste Teil der Innenfläche wurde von der Placenta eingenommen. Der Stiel inserierte sich an der ganzen Länge der Cervix der linken Uterushälfte und enthielt einen Kanal, der rechts vorn gerade noch innerhalb des Muttermundes einmündete. Anatomisch bemerkenswert ist — bei den nahen Beziehungen des uropoetischen und Genital-Systems — des Mangel der rechten Niere. — An den Streckseiten des Foetus waren wiederum Knochen und Gelenke durch Maceration entblösst.

In den drei folgenden Fällen wurde die Entfernung des schwangeren Hornes mit glücklichem Erfolge vorgenommen.

Fall Salin [Stockholm].[1])

Eine 22jährige Frau wurde im April 1879 schwanger. Im Januar 1880, als sie ihre Niederkunft erwartete, hörten die Kindsbewegungen, nach vorausgegangener Verstärkung, auf. Wehen bekam sie aber erst Ende Februar, darauf im März eine achttägige Blutung mit nachfolgender erneuter Wehenthätigkeit. Derselbe Vorgang wiederholte sich im April; im Mai fand keine Blutung statt. Eine Abnahme des Leibesumfanges wurde seit Februar bemerklich. In abgemagertem Zustande, mit Fieber von 39° wurde sie im Juni in ein Hospital aufgenommen. Das Abdomen war rechts durch einen Tumor vorgewölbt, dessen brückenförmige Verbindung mit dem anteflectierten normal grossen Uterus man p. v. nachweisen konnte. Nicht mit Sicherheit wurde die allgemeine Diagnose Extrauterinschwangerschaft gestellt. Bei der Operation zeigte sich in dem blauroten,

[1]) Hygiea, 1881, No. 3. — Referat im Centralbl. f. Gyn., 1881, No. 9, p. 221.

durch zarte Adhäsionen an die Bauchwand befestigten Tumor eine kleine Öffnung, aus welcher schmutziggelbe Flüssigkeit ausfloss. Der Stiel zeigte keine Öffnung. Er wurde ganz zurückgelassen, vernäht und versenkt. Patientin fieberte noch die ersten 4 Tage nach der Operation. — Sie hat nachher wieder geboren.[1])

Fall Wiener [Breslau].[2])

Eine 29jährige IIpara hatte Ende Dezember 1883 die letzte Menstruation gehabt und fühlte seit dem 16. September 1884 keine Kindsbewegungen mehr. In der Folgezeit geringe Störungen des Allgemeinbefindens, Schwinden der angeschwollenen Mammae. Im Oktober an zwei Tagen je eine halbe Stunde heftige Kreuzschmerzen; im selben Monat drei Wochen lang ein schmutzig-blutig gefärbter Abgang. In fieberfreiem, sonst aber sehr heruntergekommenem Zustande wurde Patientin am 5. Dezember 1884 in die hiesige Frauenklinik aufgenommen. Ein beweglicher, brettharter Tumor lag etwas schräg im Abdomen und war auch p. v. zu fühlen. Ein kurzes Verbindungsstück zwischen ihm und dem stark nach links gewandten leeren Uterus wurde constatiert; die Portio war klein und stand median. Bei der Operation zeigte sich ein sehr charakteristisch geformtes linkes Horn, über dessen Cervicalteil sich der Fruchtsack mit kurzem, dickem Stiel ansetzte. Im Amputationsstumpf ergab die Besichtigung mit blossem Auge keinen Kanal. Bei einer späteren Sondierung von der Vagina aus fand sich jedoch ein kurzer vom Cervicalkanal nach rechts abgezweigter Gang. Die Verhältnisse der Wandstärke des schwangeren Horns stimmten fast genau mit dem Werthschen Falle überein. Das rechte Ovarium enthielt ein Corpus luteum. Patientin ist jetzt wieder schwanger.

Fall Macdonald [Edinburgh].[3])

Eine 23jährige Frau hatte am 9. März 1882 das erste Mal geboren; hierauf Ende Februar 1883 das erste Mal

[1]) Arch. f. Gyn., XXIV, p. 332.
[2]) Arch. f. Gyn., XXVI, Heft 2.
[3]) Edinb. Med. Journ. f. April 1885.

wieder die Menstruation gehabt, seitdem aber nicht wieder; vielmehr hielt sie sich von da ab für schwanger und fühlte im Juni die ersten Kindsbewegungen. Am 1. Januar 1884 stellten sich starke Schmerzen ein, sie dauerten drei Tage, am dritten Tage erfolgte ein Abgang blutig gefärbter klumpiger Massen. Vom März ab menstruierte sie wieder regelmässig. Zwischendurch hatte sie im April und den beiden folgenden Monaten je einen Tag lang übelriechenden gelben Ausfluss. Im Anfang Januar 1885 präsentierte sie sich bei Dr. M. mit einem ovalen, den unteren Teil des Abdomens vorwölbenden, beweglichen Tumor, der sich von links oben nach rechts unten erstreckte. Links nahe dem oberen Ende fühlte man ein Ovarium. Der leere Uterus war retrovertiert. Bei der Operation wurde der Stiel in den unteren Mundwinkel eingenäht. Der Fruchtsack trug die linken Uterusadnexe. Seine Wand war oben dünner als unten. Verjauchung war noch nicht eingetreten. Das Kind, männlichen Geschlechts, zeigte wieder eine bis auf die Knochen gehende Zerstörung der Weichteile auf den Streckseiten.

Bei der noch immer beschränkten Anzahl von Beobachtungen ausgetragener Nebenhornschwangerschaften bringt jeder neue Fall entweder Aufklärungen über die noch fraglichen Punkte oder er bietet die erwünschte Bestätigung und Vervollständigung der bereits gewonnenen Resultate.

Die nächstliegende Frage ist die nach der Entstehung der Nebenhornschwangerschaft. Zur Entscheidung dieser Frage gehört ein Blick auf die Entwicklungsgeschichte. Dass der Uterus entsteht, indem der untere Teil der Müllerschen Fäden verschmilzt, während die unvereinigten oberen Teile zu den Tuben werden, ist bekannt. Die Missbildungen entstehen nun dadurch, dass diese Vereinigung nur teilweise erfolgt und dass einer oder beide Müller'sche Fäden stellenweise oder ganz verkümmern, resp. in der Entwickelung zurückbleiben. Hierin kommen nun die verschiedensten Variationen vor. Es können beide Hörner wohl aus-

gebildet, aber nur streckenweise und in verschiedenen Graden vereinigt sein. Es können beide verkümmert, d. h. durch solide Muskelstreifen ersetzt sein; diese können aber wieder an einzelnen Stellen ihres Verlaufes abgeschlossene Höhlen enthalten. Es kann auch nur einer der Müller'schen Fäden diese mangelhafte Ausbildung erfahren. Aus der Mannigfaltigkeit dieser Bildungen geht hervor, dass entwicklungsgeschichtlich beides sehr wohl denkbar ist, sowohl dass das Verbindungsstück des rudimentären Hornes mit dem ausgebildeten hohl ist, als auch dass es ein solides Muskelband darstellt; ja, man kann sich wohl vorstellen, dass es manchmal nur streckenweise kanalisiert ist.

Diese Muskelbrücke hat man in vielen Fällen makroskopisch (resp. durch Sondierung) genau durchforscht, und in einigen einen Kanal oder ein Stück eines solchen gefunden, in andern aber nicht. Man hat nun die Behauptung aufgestellt, in den Fällen, in denen man keinen Kanal finden konnte, sei derselbe durch Deciduabildung obliteriert gewesen, ursprünglich sei aber stets einer vorhanden.

Nun kann man sich vielleicht vorstellen, dass die wuchernde Decidua den ganzen Kanal fest ausstopft, so dass kein Lumen bleibt; dann müsste das Mikroskop diese Stelle des obliterierten Kanals leicht erkennen lassen. Dass aber die Schleimhautbekleidung ganz verschwindet, von dem umgebenden Gewebe resorbiert wird, zu dieser Annahme liegt keine Veranlassung vor. Es wäre dies ein ganz einzig dastehendes Beispiel der Resorption einer Schleimhaut durch ihre eigene Unterlage. Turner hat bereits an drei Stellen des Stiels Schnitte mikroskopisch untersucht und keine Spur eines Kanals gefunden; und auch in unserem Falle war auf mehreren Schnitten nichts als Muskulatur und Gefässe zu sehen. Damit halte ich den Beweis für erbracht, dass der Stiel des Nebenhorns zuweilen von Anfang an solid ist. Für ungerechtfertigt würde ich es aber andrerseits ansehen, wenn man die Entdeckung eines vorhandenen Kanals jedesmal für eine Täuschung erklären wollte. Auch in dem Werth'schen Falle ist die Annahme

nes präformierten Kanals die natürlichste; es ist nicht ahrscheinlich, dass sich der Eiter einen relativ engen Weg durch Sackwand und Uteruswand gebahnt haben ollte; vielmehr war gerade die Existenz dieser Communiation die Ursache der so frühzeitigen Vereiterung.

Man hatte zwei Gründe für die Behauptung, dass der ruchtsackhals von Natur stets hohl sei. Erstlich meinte an, es müsse sich sonst in dem Nebenhorn Haematometra usbilden, welche die Implantierung des Ovulums hindere; weitens glaubte man nur so die Vereinigung des Sperıatozoon mit dem Ovulum erklären zu können. Sollten iese beiden Punkte noch keine genügende Erklärung nden, so könnte man immer noch nicht die gefundene hatsache der ursprünglichen Solidität anfechten; man hat doch beide mit letzterem Befunde in Einklang bringen önnen. Sehr plausibel ist allerdings die Annahme nicht, ass das Nebenhorn in allen diesen Fällen, trotz wohlausebildeter Schleimhaut, amenorrhoisch gewesen sei; man önnte deshalb auch auf einen andern Gedanken kommen, ass nämlich Haematometra in dem Horn vorhanden geesen sei, aber die Festsetzung des befruchteten Eies nicht ehindert habe, vielleicht indem dieses mit seinen Zotten ie ganz geringe Quantität Menstrualblut aufsaugte (da es ch doch anfangs auf diese Weise ernährt). Als wahrcheinlich will ich dies aber nicht hinstellen. Eine geringere eteiligung des Nebenhorns an den Menstruationsvorgängen üsste man doch annehmen, könnte also principiell auch ie vollkommene Amenorrhoe zugeben. Letztere gewinnt uch durch folgende Betrachtung an Wahrscheinlichkeit. s hat Säxinger die Haematosalpinx bei Haematometra erklärt, dass nach völliger Ausdehnung des Uterus in cariierender Weise die Blutung in die Tube stattgefunden ätte. In ähnlicher Weise könnte der Druck oder Widerand in dem kleinen rudimentären Horne so gross gewesen ein, dass eine menstruelle Anschwellung mit consecutiver lutung wegen der Raumbeschränkung unmöglich gewesen äre. Somit hatte eine Menstruationsblutung überhaupt

bloss in dem offenen Horn stattgefunden. Als aber das Ovulum in das Horn gelangte, dehnte es mechanisch durch sein Wachstum das Horn aus. Dass die Schleimhaut des Nebenhorns im Gegensatz zu der ihr ganz gleichartigen des normalen Uterus die Fähigkeit besitzen sollte, das Menstrualblut aufzusaugen, diese Annahme scheint mir wenig für sich zu haben.

Die Befruchtung aber lässt sich durch sogenannte äussere Überwanderung entweder des Spermatozoon aus der Tube — oder gleichzeitig eines Eies aus dem Eierstock — des entwickelten Hornes nach der entgegengesetzten Tube erklären. Dass die Spermatozoen, wenn sie den Weg in den Muttermund, dann durch den Uterus in die kleine Tubenmündung gefunden haben, nun auch öfter noch aus einer Tubenöffnung über eine kurze Strecke Peritoneum in die andere gelangen, daran scheint mir nichts wunderbar; aber auch die Überwanderung des Eies lässt sich schon vorstellen, wenn man die Kürze des Weges vom Ovarium zur entgegengesetzten Tube bedenkt. Die Tuben gehen ja nicht in gestrecktem Verlaufe vom Uterus nach aussen, sondern sind so stark nach hinten umgebogen, dass die gefransten Enden einander zugewendet sind und oft nicht viel weiter von einander entfernt sein mögen, als die uterinen Ostien. Es versteht sich, dass man aus dem Fehlen eines gelben Körpers auf der betreffenden Seite, wie es in unserem Falle constatiert wurde, nach so langer Zeit nicht mehr den Schluss ziehen kann, dass das Ei aus dem andern Ovarium stamme, also die doppelte Überwanderung stattgefunden habe, wie denn auch in Turner's Fall (nach 6 Monaten) keines von beiden Ovarien ein Corpus luteum enthielt.

Gelangt nun das befruchtete Ovulum in das Nebenhorn so implantiert es sich hier natürlich gerade so gut, wie im normalen Uterus, und es bildet sich eine Placenta von normaler Beschaffenheit aus; nur dass diese in dem kleinen Sack von vorn herein einen viel grösseren Bruchteil der Wandung für sich in Anspruch nimmt. Auch in unserem

Falle bedeckte sie fast die Hälfte derselben (vergl. auch Fall Werth). Wächst nun die Frucht, so existieren zwei Möglichkeiten, zwischen denen mir nach den bisherigen Erfahrungen keine eigentlichen Übergänge zu existieren scheinen; nämlich: die Wandung beteiligt sich entweder aktiv an dem Wachstum oder sie wird von vornherein nur passiv gedehnt. Im ersteren Falle kann die Frucht ausgetragen werden, im letzteren platzt der Fruchthälter. Nur so kann man es meiner Meinung nach erklären, dass die Ruptur mit Vorliebe vom 3. bis 6. Monat, vorzüglich im 4. Monat, eintritt, und nicht gerade gegen Ende der Schwangerschaft am häufigsten. Der normale Uterus wächst in der ersten Hälfte der Schwangerschaft aktiv und wird im letzten Teile derselben passiv durch den wachsenden Fötus gedehnt; überträgt man dies auf das rudimentäre Horn, so muss man sich wundern, dass die Ruptur hier, wenn überhaupt, immer in der Zeit des aktiven Wachstums und nicht der passiven Dehnung eintritt. Das wird nur durch die Annahme verständlich, dass in diesen Fällen ein aktives Wachstum überhaupt nicht eingetreten ist, und dass, wenn das Nebenhorn einmal fähig ist, auf den Reiz des Eies mit Hypertrophie zu reagieren, es auch in genügender Weise hypertrophiert. Dies stimmt auch mit den bei Tubargravidität gemachten Erfahrungen überein; auch hier platzt der Fruchthälter mit Vorliebe in einem gewissen, noch viel früher gelegenen Zeitraum, weil die Tubenwand noch dünner ist als die eines rudimentären Hornes und deshalb die lediglich passive Dehnung nicht so lange verträgt; oder auch sie reagiert mit Hypertrophie und die Frucht wird ausgetragen. — Ein gewisser Grad von entzündlicher Bindegewebshypertrophie mag die Ruptur oftmals etwas hinausschieben; und ein Trauma kann andrerseits die Wirkung der echten Hypertrophie zu schanden machen. Werth hat darauf aufmerksam gemacht, dass die Vergrösserung des Nebenhorns in der Gravidität vornehmlich durch Ausdehnung seiner oberen medianen Wand erfolge, so dass dann die Uterusadnexa sich nicht an der vom Stiel entfernten

Stelle, wie vor der Schwangerschaft, sondern unten an dem Sack befänden, Verhältnisse, die natürlich die Gefahr des Zerreissens ungeheuer vergrössern. Auch in unserem Falle bestätigte sich dies, wie aus der Beschreibung hervorgeht.

Ein Punkt scheint mir bisher noch nicht genügend erklärt worden zu sein, nämlich, warum das schwangere Horn beim Eintreten der Wehen nicht zu platzen pflegt, zumal da es gewöhnlich oben eine stark verdünnte Stelle zeigt. Am einfachsten erklärt sich das wohl daraus, dass erstlich schon ein so grosser Teil der Wand Placentarstelle ist, und dass sodann die ganze Muskulatur viel schwächer entwickelt ist, als bei einem normalen Uterus. Auch ist man zu der Annahme berechtigt, dass die aus einer so kleinen Anlage durch Hypertrophie gebildete Muskulatur darum schneller durch Überanstrengung untauglich wird, ähnlich wie ein hypertrophisches Herz nicht für die Dauer dasselbe leistet, wie eins, das für seine Leistungen gross genug angelegt ist. Die anamnestischen Angaben machen auch im grossen und ganzen den Eindruck, als ob die Wehen keine sehr heftigen zu sein pflegten, zuweilen bleiben sie ganz aus oder dauern nur ganz kurze Zeit. Zudem gehen diese „wehenähnlichen Schmerzen“ teilweise von dem nichtschwangeren Horn aus, welches sich immer sympathisch vergrössert. Dieses beteiligt sich an den Contractionen und stösst seine Decidua aus; denn die Vergrösserung und die Decidua findet man wohl in den mit Ruptur geendeten Fällen, aber einige Zeit nach dem Endtermin der Schwangerschaft nicht mehr. Nach alledem stelle ich mir die Contractionen eines solchen Nebenhornes als so schwache vor, dass sie gar keine eigentliche Gesamtwirkung haben. Vielleicht genügt das Angeführte auch, um den Ausbleib der Eröffnung des Verbindungskanals durch die Wehen zu erklären, wo ein solcher vorhanden ist; doch mag man immerhin die vorwiegende Stärke der Muskulatur in den unteren Abschnitten als weitere Erklärung hinzuziehen, wie dies von mehreren Seiten geschehen ist.

Das Absterben der Frucht am Ende der Schwangerschaft kündigt sich fast regelmässig durch vorhergehende Verstärkuug der Kindesbewegungen an, eine Erscheinung, die man als Erstickungskrämpfe auffassen muss. Der Sauerstoffmangel tritt auch in den Fällen ein, in denen zu dieser Zeit keine Wehen auftreten. In der Werth'schen Anamnese, in der überhaupt von Wehen keine Rede ist (nur später von Schmerzen, die man auf die Vereiterung des Fruchthälters beziehen muss), könnte man freilich an „schmerzlose Wehen" denken, aber in dem Salin'schen Falle treten Wehen einen Monat nach dem Absterben des Foetus ein, um noch zweimal mit der Menstruation wiederzukehren. Man ersieht daraus, dass auch ohne Verengerung der Placentargefässe durch Wand-Contractionen die Blutzufuhr mit ziemlicher Pünktlichkeit nach Ablauf der regulären Schwangerschaftszeit für die wachsende Frucht ungenügend wird. Dies erklärt sich unter der Annahme, dass die Gefässversorgung eines solchen Nebenhornes schon vorher nur knapp für den reifenden Foetus ausreicht. Einige Zeit nach dem Absterben des Kindes pflegt die Menstruation wieder einzutreten.

Die Veränderungen der abgestorbenen Foetus sind, wie gerade unser Fall beweist, sehr verschiedenen Grades. Während auch in denjenigen der früheren Fälle, in denen keine Jauchung eingetreten war, die Maceration Knochen und Gelenke blossgelegt hatte, waren in unserem Falle (während 7 Monate dauernder Retention) nur die obersten Hautschichten angegriffen, diese übrigens in typischer Weise besonders an den Streckseiten. Vom mütterlichen Organismus war nur das Fruchtwasser und ein Teil des kindlichen Blutes (durch den Nabelstrang?) resorbiert worden, im übrigen waren die kindlichen Gewebe in selbständiger Verfettung und Verkalkung begriffen.

Die Diagnose mit Sicherheit zu stellen, ist meist schwierig. Es ist schon mehrfach mit Recht hervorgehoben worden, dass das Übel leider in einem frühen Stadium kaum erkannt wird, weil keine wesentlichen Beschwerden

eine ärztliche Untersuchung wünschenswert machen. Von anamnestischen Momenten scheint mir doch ein in zwei Fällen von Kussmaul (VIII und X) erwähntes der Beachtung wert, nämlich das Ausbleiben der Schwangerschaftsbeschwerden. Es wird von zwei Multiparen erwähnt, die in den früheren Schwangerschaften an besonders zahlreichen und heftigen Beschwerden gelitten hatten, und es mag vielleicht bei andern, deren vorhergehende Graviditäten nicht so reich an Störungen waren, weil weniger auffallend, unerwähnt geblieben sein. An sich ist es ja denkbar, dass von den vielleicht ebenfalls „rudimentären" Nerven des Nebenhorns geringere Reflexwirkungen ausgehen. Aber jedenfalls ist das Symptom nicht constant, denn im ersten Kussmaul'schen, sowie im Werth'schen Falle werden gastrische Störungen erwähnt. Im übrigen ist es gerade der Mangel anamnestischer Besonderheiten, der unsere Fälle vor denen von eigentlicher Extrauteringravidität auszeichnet, so z. B. Data, die auf vorausgegangene Pelveoperitonitis deuten, der Schwangerschaft vorangehende Sterilität (Tubargravidität), sehr vielfache Unterleibsschmerzen während der Schwangerschaft (Abdominalgravidität).

Objectiv wird man einen beweglichen, über dem Becken liegenden, rundlichen Tumor fühlen, der durch eine über der Cervix (selten tiefer) sich inserierende Brücke mit dem ein wenig vergrösserten Uterus zusammenhängt. Findet man eine etwas kurze Portio und mit der Sonde die charakteristische Seitenkrümmung des leeren Uterus, so wird dies die Diagnose wesentlich sichern. Wiener macht darauf aufmerksam, dass man dann immer noch nicht wisse, ob das schwangere Horn ein wohlausgebildetes sei; vielleicht könnte man aber gerade in den ersten Monaten am ehesten unterscheiden, ob die Cervix die unmittelbare Fortsetzung des Fruchthälters bildet und das leere Horn nur wie ein Anhängsel erscheint, oder ob Körper und Cervix als ein Ganzes imponieren, dem das schwangere Ho rngestielt seitlich aufsitzt. Wie oft sich dieser Unterschied faktisch erkennen lassen wird, kann freilich erst die Erfahrung lehren.

Der Werth'sche Fall, besonders die Abbildung, beweist, dass dieser Entscheid in späterer Zeit manchmal unmöglich ist. Hier ist das Verhalten des leeren und schwangeren Horns zur Cervix so völlig gleich, dass niemand die Geburtsunmöglichkeit hätte vorauswissen können; hatte doch dieses Verhalten auch zu der irrigen Diagnose: Fruchtretention in einem einfachen Uterus, geführt. Die leere Uterushälfte zeigt meist, so auch in unserem Falle, bis zum Ende der Schwangerschaft ihre charakteristische Gestalt; auch dann noch hat also dieses Ergebnis der Sondierung einen gewissen Wert, einen absoluten deshalb nicht, weil sie eine einfache Verdrängungserscheinung sein kann und weil das Symptom nicht constant ist (im Salin'schen Falle war der Uterus nach vorn, im Macdonald'schen nach hinten verlagert). Von relativem Wert ist die Form und Lage des Tumors, die in allen bisher beobachteten Fällen eine nicht verkennbare Übereinstimmung zeigt und so ein gewisses Durchschnittsbild ergiebt, dessen Vorhandensein freilich auch mehr als Fingerzeig, als zum Beweise dient. Es ist ein ovaler, in einer oder der andern Richtung schiefliegender Tumor, der beweglich im Abdomen über dem Becken liegt, von der Scheide aus nicht immer erreichbar. Doch wird man seine Verbindung mit dem leeren Uterus meist p. v. oder p. rectum fühlen können. Ein sehr wichtiges Merkmal ist, wenn man es durchfühlen kann, das Ligam. rotundum. Es ist immerhin unwahrscheinlich, dass ein so langer straffer peritonitischer Strang an derselben Stelle verläuft. Fühlt man dieses nicht, so bietet sich vielleicht zufällig, wie im Macdonald'schen Falle, das Ovarium dem tastenden Finger; ein etwa gleich wertvoller Befund. Sänger[1]) hat auf ein beachtenswertes Symptom aufmerksam gemacht, nämlich die aktive Contractilität des Fruchthälters. Reagierte derselbe auf Reiben oder dergl. durch Contractionen, so müssten natürlich in seinen Wandungen glatte Muskeln enthalten sein. Nachdem am Ende

[1]) Verhandl. des med. Congresses zu Kopenhagen, Archiv f. Gyn. Bd. XXIV.

der Schwangerschaft ein- oder mehrmals Wehen eingetreten sind, wird freilich der nunmehr in seiner Ernährung zurückgehende Sack nicht mehr auf äussere Reize reagieren. Vorher aber ist es in der That zu erwarten, und sollte ein Fall rechtzeitig zu Augen des Arztes kommen, so wird darauf besonders die Aufmerksamkeit zu richten sein. Ob es von Tubargravidität eine Unterscheidung bietet, wird erst die Erfahrung lehren. In den Fällen, in denen die Tubenwand so hypertrophiert, dass sie den reifen Foetus beherbergen kann, könnte man auch von ihrer Muscularis merkbare Contractionen erwarten.

Über die Grundsätze der Behandlung herrschen, wie die Verhandlungen des med. Congr. zu Kopenhagen im August 1884[1]) ergeben haben, unter den Forschern im allgemeinen übereinstimmende Ansichten, ein Zeichen, dass die Sache trotz der noch nicht sehr zahlreichen Beobachtungen schon einigermassen spruchreif geworden ist. Dies findet seine Erklärung darin, dass man naturgemäss das etwas umfänglichere Material der Extrauteringravidität zu Hilfe nimmt und sich auf die hier gewonnenen Erfahrungen mutatis mutandis stützt. Wie bei der Eileiterschwangerschaft besteht zunächst die Hauptgefahr in der Ruptur des Fruchthälters. Trotz der immer zunehmenden Zahl der Beobachtungen von ausgetragenen Nebenhornschwangerschaften ist jenes tödliche Ereignis noch bei weitem der häufigste Ausgang. Hierbei besteht der Tubargravidität gegenüber der Nachteil, dass die ganz frühzeitige Ruptur mit geringer Blutung und eventuell Verwandlung in die etwas weniger gefährliche Bauchschwangerschaft nicht beobachtet worden ist, und wahrscheinlich kaum vorkommen wird, da ein Uterushorn, wenn auch rudimentär, entwickelt, meist noch geeigneter sein wird, ein Ei eine Weile zu beherbergen, als die Tube. Dem entspricht die Thatsache, dass in unseren Fällen die Ruptur im Durchschnitt erheblich später eintritt, als bei Eileiterschwangerschaft. Während

[1]) Arch. f. Gyn. Bd. XXIV.

der Zeitpunkt derselben bei letzterer in die ersten drei Monate zu fallen pflegt, ist es unter den 12 von Kussmaul gesammelten Fällen nur 1 bis 2mal der 3. Monat, 6 bis 7mal der 4. Monat, 2mal der 5., 2mal der 6. Natürlich ist dies ein kleiner Vorteil für unsere Fälle, denn je weiter vorgeschritten die Schwangerschaft ist, desto eher ist bei geeigneten Umständen einige Aussicht vorhanden, die richtige Diagnose zu stellen und die richtige Therapie einzuleiten. Letztere besteht in der baldigen Entfernung des Fruchtsackes mit dem Ei. Sie kann nicht gefährlicher sein, als die Entfernung eines kleinen Ovarialtumors, und die Rücksicht auf das Leben des Fötus kommt wenig in Betracht, da ihm durch die Ruptur dasselbe Schicksal droht wie der Mutter. Die Punktion ist für unsere Fälle ziemlich allgemein verworfen und wäre höchstens dann zu entschuldigen, wenn man nicht sicher wäre, keine Bauchschwangerschaft vor sich zu haben. Die Exstirpation müsste dann nachträglich gemacht werden, mit Rücksicht auf die drohende Verjauchung, auf die ich noch zurückkomme.

Die Differentialdiagnose von Tubarschwangerschaft ist für die Therapie ohne Wert. Wie soll man sich aber verhalten, wenn man vermutet, einen Uterus bicornis mit gleichmässig entwickelten Hörnern vor sich zu haben? Dann dürfte ein Eingriff um so weniger berechtigt sein, als man in einem solchen Falle Hoffnung haben kann, dass das betreffende Horn so weit entwickelt ist, um die Frucht bis zur Reife zu beherbergen. — Geteilt sind noch die Ansichten über das nach erfolgter Ruptur einzuschlagende Verfahren. Die Laparotomie, welche ja in unseren Fällen die Blutstillung immer ermöglichen muss, wird allerdings bei mangelnder Vorbereitung (Darmentleerung, Bäder), bei schon erfolgter Anhäufung zersetzungsfähigen Materials (Blut, Fruchtwasser) in der Bauchhöhle und an einer bereits durch Blutverlust stark geschwächten Person möglichst ungünstige Resultate liefern; aber andrerseits erfolgt die Verblutung so rasch, dass auch wohl wenig Aussicht ist, sie durch Druck und Kälte von aussen aufzuhalten. Ein be-

stimmtes Urteil, welche Therapie vorzuziehen sei, masse ich mir nicht an.

Mit dem 7. Monat geht nach den bisherigen Erfahrungen die Gefahr der Verblutung durch Bersten des Fruchtsacks vorüber; immerhin wird ihn ein Trauma weit mehr gefährden, als den normalen schwangeren Uterus, dessen traumatische Ruptur doch auch schon beobachtet worden ist. Auf Ruhe und geordnete Darmthätigkeit wird daher streng zu halten sein. Nähert sich dann die Schwangerschaft ihrem Ende, so ist gewiss am meisten zu billigen der Vorschlag Sängers (med. Congr. z. Kopenh.), so zu operieren, dass das Leben des Kindes erhalten bleibt. Die Operation gleicht eigentlich vollständig dem Kaiserschnitt nach Porro, unterscheidet sich aber von diesem in vorteilhafter Weise dadurch, dass der Stiel meist undurchbohrt oder wenigstens undurchgängig ist, also ohne Gefahr versenkt werden kann, und dass das Resultat keine Verstümmelung der Mutter herbeiführt. Am günstigsten liegen ja allerdings die Verhältnisse, wenn sie ähnlich wie in dem von mir veröffentlichten Falle sind. Wenn der Fötus einige Zeit (man nimmt 10—12 Wochen an) abgestorben ist, ist der mütterliche Placentarkreislauf erloschen und der ganze Fruchtsack ist blutarm. So war in unserem Falle bei dem Anschneiden desselben ohne vorherige Unterbindung des Stieles die Blutung ganz unvergleichlich geringer, als ich sie bei einer kürzlich hier ausgeführten Porro-Operation sah, bei der die Cervix elastisch umschnürt war. Anstelle des Fruchtwassers kam nur ein dicker Brei in geringer Quantität aus der Schnittöffnung, vor dem man die Bauchhöhle relativ leicht schützen konnte. Unter diesen Umständen braucht man auch den Hautschnitt nicht so lang zu machen, um die Hervorwälzung des Sackes mit Inhalt zu gestatten, sondern kann das Kind entfernen, sodann erst mit grösserer Bequemlichkeit den Sack aus seinen Adhäsionen befreien und den Stiel unterbinden. Trotz dieser unverkennbaren Vorteile, die sich in einem Falle wie dem unserigen bieten, halte ich, wie schon gesagt, die Zeit kurz vor Ende der

Schwangerschaft für die richtigste, vorausgesetzt, was für keinen bisherigen Fall gilt, dass man die Wahl hat. Denn erstlich ist kein Arzt berechtigt, wo er zwei Leben mit auch nur einiger Wahrscheinlichkeit retten kann, eines zu opfern, um das andere mit grösserer (aber auch nicht vollkommener) Sicherheit zu erhalten. Zweitens kann man nie wissen, wie bald nach dem Absterben des Kindes die Verjauchung eintritt, deren baldige Diagnose durch das Fieber doch keine Möglichkeit mehr bietet, die Gefahr zu beseitigen. Denn auch die ersten Anfänge der Fäulnis werden die Chancen eines glücklichen Ausganges der Operation sehr verschlechtern. Letzterer Gefahr gegenüber treten die oben genannten Vorteile bei weitem in den Hintergrund. Bei der Bauchschwangerschaft liegen ja viel zwingendere Gründe vor, abzuwarten, hier ist es nicht möglich, die Blutung aus der Placentarstelle zu stillen, so lange deren Gefässe nicht verödet sind, und bei Zurücklassung der Placenta schwer die Sepsis fernzuhalten.

Kommt nun die Patientin, wie auch in unserem Falle, erst längere Zeit nach dem Absterben des Kindes zum Arzt, so ist doch die Operation stets indiciert. Nicht als ob dies das Allgemeinbefinden immer unbedingt erforderte. Auch unsere Patientin war zwar recht abgemagert, sah aber doch nicht wie eine schwer Kranke aus, und man hätte ihr Befinden gewiss auf symptomatischem Wege bessern können. In dem Wiener'schen Falle freilich war die Patientin einer Kachektischen ähnlich, so dass schon dieser Umstand die baldige Operation indicierte. Dass aber die Wirkung einer solchen Fruchtretention auf das Wohlbefinden nicht immer so gar gefährlich ist, zeigt unter andern der Fall III von Kussmaul (Pfeffinger-Fritze), in dem eine Frau einige 30 Jahre damit gelebt hat, und noch dazu unter den ungünstigsten Umständen, im Gefängnis. Zugleich lehrt aber gerade dieser Fall, wie kein anderer, warum die Operation nach noch so langer Zeit immer indiciert ist; denn nach diesem langen Zeitraum trat noch Verjauchung ein und führte den Tod der Patientin herbei.

Zum Schluss sei es mir gestattet, meinem hochverehrten Chef, Herrn Medicinal-Rat Professor Dr. Fritsch, für die gütige Überlassung dieses Falles, für die Anregung zu dieser Arbeit und fördernde Beihilfe bei derselben meinen ergebensten und herzlichsten Dank auszusprechen.

Auch ist es mir eine angenehme Pflicht, Herrn Dr. S. Heilbrun und Herrn Privatdocent Dr. Wiener für freundliche Unterstützung bei den anatomischen Untersuchungen, sowie Herrn Dr. Röhmann, Assistent am physiologischen Institut, für Anstellung der chemischen Proben hier nochmals besten Dank abzustatten.

Lebenslauf.

Verfasser, Georg Galle, Sohn des o. ö. Professors der Astronomie und Direktors der Kgl. Sternwarte zu Breslau, Geh. Regierungsrates J. G. Galle, und seiner Frau Marie geb. Regenbrecht, wurde zu Breslau am 29. Juli 1860 geboren. Er wurde Michaelis 1866 in die Vorschulklassen und Michaelis 1869 in die Sexta des Gymnasiums zu St. Maria Magdalena aufgenommen, aus welchem er Michaelis 1878 mit dem Zeugnis der Reife schied. Im ersten Semester studierte er in Breslau, in den beiden folgenden in Halle a/S. Mathematik und Naturwissenschaften. Von Ostern 1880 ab widmete er sich in Breslau dem Studium der Medicin. Am 26. Juli 1882 absolvierte er das Tentamen physicum. Im Winter-Semester 1882/83 war er Unter-Assistent an der dermatologischen Klinik, im folgenden Sommer an der chirurgischen Poliklinik. Am 23. Juli 1884 bestand er das Examen rigorosum und im Winter 1884/85 die ärztliche Staatsprüfung. Seit dem 1. April 1885 ist er Assistenzart der Kgl. Frauenklinik.

Während seiner Studienzeit hörte er die Vorlesungen folgender Herren Professoren und Docenten:

Berger (†), Biermer, Buchwald, G. Cantor, F. Cohn, Credner, Dilthey, Dorn, Fischer, Förster, E. Fränkel, H. Fritsch, K. von Fritsch, Grube (†), Grützner, Gscheidlen, Haeser (†), Hasse, Haym, Heidenhain, Heine (†), Jürgens, Knoblauch, Kolaczek, Löwig, Magnus, O. E. Meyer, Neisser, Neumann (†), Poleck, Ponfick, Rosanes, Schneider, Schröter, Soltmann, Sommerbrodt, Strasser.

Allen diesen Herren fühlt sich Verfasser zu grösstem Dank verpflichtet.

Thesen.

1. Einer Methode des Kaiserschnitts gegenüber, die weniger als 50 % Mortalität der Mütter sowohl wie Kinder ergiebt, ist die Perforation des lebenden Kindes zu verwerfen.
2. Ein ärztlicher Eingriff gegen den Willen des Patienten ist nicht zu gestatten.
3. Das Gymnasium giebt dem Naturforscher eine ungenügende Vorbildung.
4. Bei der Nomenclatur ist Logik nicht das Haupterfordernis.